TRABAJO FIN DE GRADO MEDICINA

Evaluación de la pérdida de corrección de la curva patológica principal tras la retirada del material de osteosíntesis en pacientes con escoliosis idiopática del adolescente.

Tutor Clínico: Segundo José Sánchez Gutiérrez

Servicio: Cirugía Ortopédica y Traumatología

Tutor Metodológico: Rocío Queipo Matas

Alumno: Aitana Alonso Aguilar

Hospital: Hospital Universitario de Getafe

01/05/2026

ÍNDICE

RESUMEN *1*

ABSTRACT *2*

INTRODUCCIÓN *4*

HIPÓTESIS Y OBJETIVOS *8*

Hipótesis 8

Objetivos 8

METODOLOGÍA *9*

Diseño 9

Población de estudio 9

Tamaño muestral 10

Variables 10

Método de recogida de datos 13

Análisis estadístico 15

Análisis estratificados para reducir riesgos 16

ASPECTOS ÉTICOS Y LEGALES *17*

RESULTADOS *18*

Diagrama de flujo 18

Pérdida corrección de la curvatura principal tras EMO 18

Características sociodemográficas 19

Variables preoperatorias 20

Variables quirúrgicas 21

Variables relacionadas con la EMO 23

Variables radiológicas 26

DISCUSIÓN *28*

Desarrollo sostenible 34

CONCLUSIÓN *35*

BIBLIOGRAFÍA *37*

ANEXOS *40*

AGRADECIMIENTOS

Quiero dar las gracias a todas las personas que me han acompañado durante la realización de este Trabajo de Fin de Grado y a lo largo de estos años de carrera.

En primer lugar, me gustaría exponer mi mayor agradecimiento al Dr. Sánchez, mi tutor clínico, por su disponibilidad, ayuda, cercanía y por compartir conmigo sus conocimientos y experiencia, haciendo este camino mucho más sencillo. Espero que continúe acompañando a futuros estudiantes en sus TFG, porque quienes tengan la suerte de contar con su guía estarán en las mejores manos.

De igual manera, a Rocío Queipo, mi tutora metodológica, por su paciencia y dedicación durante todo el proceso.

A todos los participantes de este estudio, cuya información clínica y radiológica ha hecho posible la realización de este trabajo.

A mis padres, por impulsarme a empezar este camino y mi hermana, que comienza ahora su propio recorrido siguiendo mis pasos. Gracias por vuestro cariño y confianza en mí, y por celebrar cada uno de mis logros como si fueran propios.

Por último, a aquellos compañeros que, durante estos seis años, se han convertido en amigos. Por compartir todos los momentos que han dado sentido a esta etapa. Porque cuando el camino se comparte, todo pesa menos.

Y a Belén.

A todos ellos, gracias de corazón.

RESUMEN

Introducción:

La extracción del material de osteosíntesis (EMO) tras artrodesis vertebral posterior en pacientes con escoliosis idiopática del adolescente constituye una indicación infrecuente, generalmente relacionada con complicaciones como infección, protrusión dolorosa u otros problemas asociados al implante. Aunque la artrodesis con instrumentación pedicular por vía posterior ha demostrado una alta eficacia en la corrección de la deformidad, la retirada del material puede conllevar una posible pérdida de la corrección obtenida, generando incertidumbre sobre su impacto en la alineación vertebral a medio y largo plazo.

Objetivo:

Analizar si existe una pérdida de corrección radiológicamente relevante tras la EMO y determinar los factores asociados a dicha pérdida.

Material y métodos:

Estudio retrospectivo en 23 pacientes sometidos a artrodesis vertebral posterior y posterior EMO motivada por complicación. Se evaluó la variación de los ángulos de Cobb de las diferentes curvas entre el año postoperatorio tras la artrodesis y el final del seguimiento tras la EMO. Se analizaron variables sociodemográficas, prequirúrgicas, quirúrgicas, relacionadas con la EMO y radiológicas.

Resultados:

Se observó una diferencia estadísticamente significativa en la curva principal (p=0.004), con una pérdida media de 4,45° ± 5,46°, inferior al umbral de relevancia clínica. La pérdida de corrección fue mayor en pacientes con fístula (p=0.036) y se asoció positivamente con el número de niveles vertebrales fusionados (p=0.034) y el número de concentrados de hematíes transfundidos (p=0.034). También se encontró correlación con la pérdida de curvatura en el plano coronal en la curva torácica proximal (p= 0.026) y en la lumbar (p=0.004). No se observaron diferencias significativas en función del tipo de instrumentación ni del injerto.

Conclusiones:

La EMO se asocia a una pérdida de corrección estadísticamente significativa, aunque no radiológicamente relevante. Factores como la presencia de complicaciones infecciosas y la extensión de la artrodesis pueden influir en una mayor pérdida de corrección, lo que debe considerarse en la práctica clínica.

Palabras clave: *Escoliosis idiopática del adolescente; artrodesis vertebral; extracción de material de osteosíntesis; pérdida de corrección vertebral; instrumentación pedicular.*

ABSTRACT

Introduction:

Removal of spinal instrumentation after posterior spinal fusion in adolescent idiopathic scoliosis is an uncommon procedure, usually indicated due to complications such as infection, painful hardware prominence, or other implant-related issues. Although posterior spinal fusion with pedicle screw instrumentation is highly effective in correcting spinal deformity, implant removal may lead to a potential loss of achieved correction, raising uncertainty regarding its medium and long-term impact on spinal alignment.

Objective:

To assess whether there is a radiologically relevant loss of correction following implant removal and to identify factors associated with this change.

Materials and Methods:

A retrospective study was conducted in 23 patients who underwent posterior spinal fusion followed by implant removal due to complications. Changes in the Cobb angle were evaluated between one year postoperatively after fusion and the final follow-up after instrumentation removal. Sociodemographic, preoperative, surgical, related with instrumentation removal, and radiological variables were analysed.

Results:

A statistically significant change in the main curve was observed ($p = 0.004$), with a mean

loss of correction of 4.45° ± 5.46°, below the threshold of clinical relevance. Greater loss of correction was observed in patients with fistula ($p = 0.036$) and was positively associated with the number of fused vertebral levels ($p = 0.034$) and the number of packed red blood cell units transfused ($p = 0.034$). Significant correlations were also found with changes in coronal alignment, particularly in the proximal thoracic ($p = 0.026$) and lumbar regions ($p = 0.004$). No significant differences were found regarding the type of instrumentation or bone graft used.

Conclusion:

Removal of spinal instrumentation is associated with a statistically significant but not radiologically relevant loss of correction. Factors such as infectious complications and the extent of spinal fusion may contribute to greater correction loss and should be considered in clinical decision-making.

Keywords: *Adolescent idiopathic scoliosis; spinal fusion; implant removal; loss of correction; pedicle screw instrumentation.*

INTRODUCCIÓN

La columna vertebral desempeña funciones imprescindibles tales como el sostén estático y dinámico, protección de la caja torácica y protectora de la médula espinal. Con el inicio de la deambulación comienzan a manifestarse las cuatro curvas fisiológicas en el plano sagital. Estas incluyen dos lordosis y dos cifosis. En el plano coronal se considera normal cualquier desviación hasta los 10°, mientras que en el plano transversal no debe haber rotaciones vertebrales(1–3).

La escoliosis es una patología definida como una deformidad tridimensional de la columna vertebral caracterizada por una desviación lateral en el plano coronal superior a 10°, asociada a rotación vertebral y alteraciones del perfil sagital fisiológico(1–3).

Dicha deformidad se clasifica en estructurada si asocia alteraciones de elementos intrínsecos y extrínsecos y no corrige con maniobras de inclinación (*bending)*; o no estructuradas, generalmente secundarias a causas reversibles como contracturas musculares(1–3).

Respecto a las curvas escolióticas, se identifican una curva mayor, que es estructurada y presenta la mayor rotación vertebral. Curvas compensatorias, craneales y caudales a la curva mayor, sin rotación vertebral y no estructurales. Por último, definimos también la vértebra apical, que es aquella más desplazada lateralmente en la curva; reflejando la máxima rotación(1–3).

Las escoliosis idiopáticas suponen un 65% de los casos y se agrupan en función de su edad de aparición. De todas sus presentaciones, la correspondiente a la etapa del adolescente es la más prevalente, con una incidencia aproximada del 3 % en la población general, constituyendo el principal objeto de análisis del presente estudio(1–3).

Este subtipo de escoliosis se clasifica según la clasificación de Lenke, que considera el patrón de curva torácica y lumbar en el plano coronal, así como el plano sagital de la curva. Este sistema identifica un total de 42 patrones de curvatura, integrados en seis tipos principales(2).

Para valorar la gravedad de dichas curvas y su evolución, se utiliza habitualmente el ángulo de Cobb-Lippman. Este método es el más empleado para cuantificar la desviación de la columna vertebral y hacer un seguimiento de la progresión de la escoliosis a lo largo del tiempo(2,4).

La medición del ángulo de Cobb se realiza sobre una radiografía anteroposterior de la columna. Consiste en trazar una línea tangente al platillo superior de la vértebra límite superior de la curva, y otra al platillo inferior de la vértebra límite inferior. Estas vértebras corresponden a aquellas con la mayor inclinación hacia el lado cóncavo de la escoliosis, con la superficie del platillo vertebral mirando en este sentido(5). Ambas líneas se prolongan hacia el lado de la concavidad hasta que se cruzan, formando así el ángulo de Cobb (2,6) (Figura 1).

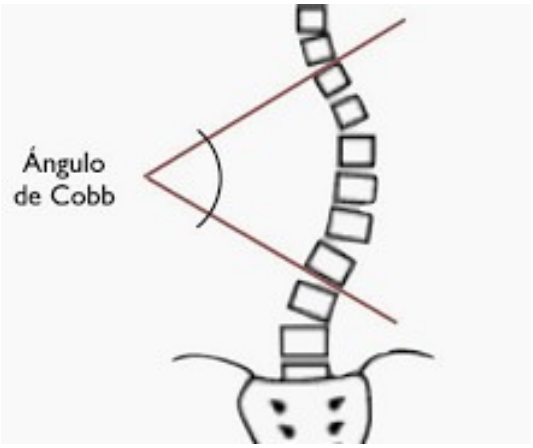

Figura 1. *Imagen que representa el método de medición del ángulo de Cobb (7).*

Se considera grave cuando consta de una desviación superior a 45° en la curva principal y, junto con un Risser menor de 3, estaría indicada la artrodesis quirúrgica. No obstante, a pesar de ser una patología muy frecuente, solo un 0,1% de diagnosticados requerirá cirugía(4).

La técnica quirúrgica más aceptada actualmente para la corrección de la escoliosis idiopática del adolescente es la artrodesis vertebral por vía posterior mediante tornillos pediculares, y sistemas híbridos junto con ganchos y barras(8).

A diferencia del tratamiento conservador, cuya finalidad es evitar una progresión de la enfermedad, los objetivos del tratamiento quirúrgico pretenden ir más allá. Se incluye, la corrección significante de la deformidad, mantener el máximo número de segmentos móviles, obtener un raquis estable y equilibrado, y preservar o mejorar la función pulmonar, todo ello con el mínimo riesgo para el paciente y el menor número posible de complicaciones(9,10).

En las últimas dos décadas, el manejo quirúrgico ha experimentado avances sustanciales, particularmente con la incorporación de instrumentación de tercera

generación y la utilización sistemática de tornillos pediculares, lo que ha incrementado de manera notable las posibilidades de corrección deformidad y ha optimizado los resultados clínico-radiográficos(11).

Estudios basados en análisis de historias clínicas, incluyendo cohortes de pacientes sometidos a corrección quirúrgica, han mostrado que la pérdida de corrección postoperatoria es mínima incluso a largo plazo, con seguimientos promedio de más de siete años(11).

A pesar de los resultados favorables asociados a la artrodesis vertebral con instrumentación pedicular, este procedimiento no se encuentra exento de complicaciones, pudiendo requerir en determinados casos la retirada del material de osteosíntesis en un segundo tiempo.

Esta posibilidad nos sitúa en una encrucijada, ya que la cirugía de extracción, aunque necesaria en casos seleccionados, puede comprometer la corrección obtenida. Por tanto, antes de la toma de decisiones, debe llevarse a cabo una valoración multidisciplinar e individualizada, considerando tanto la situación clínica del paciente como el riesgo de progresión de la curva tras la extracción de la instrumentación.

Este dilema ya ha sido abordado previamente en diferentes estudios. En 2006 se realizó un estudio por Potter *et al* con 21 pacientes tratados con ganchos, una técnica hoy en desuso, reemplazada por tornillos pediculares y los sistemas híbridos ganchos-tornillos. En dicho estudio, tras la retirada del material de osteosíntesis, se observó una pérdida media de corrección en plano sagital en la curva torácica de 10° y en la curva lumbar o toraco-lumbar de 9°(12).

Además, se documentó una mayor regresión en aquellos pacientes sometidos a la segunda cirugía en un período inferior a los 2 años tras la cirugía correctora. Por otro lado, no se observaron cambios en plano sagital ni en balance sagital(12).

En este mismo estudio, se hace mención a otra investigación con resultados opuestos, pues tras la extracción del sistema Harrington, una técnica también de segunda generación, los pacientes presentaban una leve mejoría y estabilización en las curvas principales de Cobb. No obstante, los autores sugerían que este hallazgo podría deberse al deterioro de la zona instrumental secundario a una colocación inicial subóptima o a mecanismos compensatorios de las curvas secundarias(12).

Otra investigación más reciente, realizada por Tanai R *et al* en 2020 por el Hospital de Meijo en Nagoya, Japón, siguió a 53 pacientes tratados con tornillos pediculados. En esta ocasión, la retirada del instrumental se realizó por petición del paciente, excluyéndose aquellos que presentaban dolor o infección. Los resultados evidenciaron un mayor impacto en la alineación sagital, destacando la cifosis torácica (T1- T12), con una pérdida media superior a 10° en un 18,9% de los participantes. Los autores atribuyeron esta regresión cifótica a un posible daño de la musculatura paravertebral secundario a la cirugía, así como a las fuerzas gravitatorias(13).

Estos hallazgos concuerdan con los obtenidos en 2007 por Rathjen *et al* en el Hospital de Texas Scottish Rite for Children, en el que se reportó una pérdida superior a 10° en plano coronal en más de la mitad de los pacientes analizados, cuya instrumentación se retiró debido a dolor o infección(14).

En conjunto, la evidencia disponible hasta la fecha resulta limitada y poco concluyente, debido a la heterogeneidad existente en las indicaciones para la extracción del material de osteosíntesis, los tipos de implantes empleados y los factores potencialmente influyentes en los resultados, los cuales difieren de manera significativa de los actuales.

En este contexto, el presente estudio tiene como objetivo principal analizar de forma detallada la evolución de la deformidad en los planos coronal y sagital tras la retirada de la instrumentación posterior. Asimismo, se propone identificar aquellos factores que pudieran haber favorecido o limitado dicha regresión, en pacientes sometidos a extracción del material por protrusión dolorosa, infección o fallo del implante, tras una artrodesis vertebral previa realizada mediante instrumentación posterior segmentaria.

HIPÓTESIS Y OBJETIVOS

Hipótesis:

La retirada del material de osteosíntesis en pacientes con escoliosis idiopática del adolescente previamente sometidos a artrodesis vertebral posterior se asocia a una pérdida parcial de corrección de la curva principal superior a 5 grados, medida mediante el ángulo de Cobb-Lippman.

Objetivos:

El objetivo principal del presente TFG es evaluar la regresión de la curvatura principal tras la retirada del material de osteosíntesis en pacientes con escoliosis idiopática del adolescente, medida mediante la variación del ángulo de Cobb en las radiografías anteroposteriores y laterales entre el periodo previo y posterior a la cirugía de extracción del material.

Objetivos secundarios:

1. Describir las características sociodemográficas, clínicas, quirúrgicas y radiológicas de los pacientes sometidos a retirada del material de osteosíntesis.
2. Evaluar la asociación entre la pérdida de corrección y las características clínicas y quirúrgicas de los pacientes, incluyendo el tipo de curva según la clasificación de Lenke, la curva principal, el número de niveles artrodesados, el tiempo de permanencia del material, el tiempo de seguimiento, el motivo de la EMO, el tipo de injerto, el tipo de instrumental, la presencia o no de dolor, el número de concentrado de hematíes transfundidos, la presencia de fístula y la duración de la cirugía de la artrodesis.
3. Evaluar la asociación entre la variación de la curvatura principal con la variación de las distintas curvas de la columna vertebral en planos coronal y sagital.

METODOLOGÍA

Diseño

Con el fin de alcanzar los objetivos planteados, se llevó a cabo un estudio con un diseño de carácter observacional, descriptivo y analítico, con un enfoque longitudinal y retrospectivo.

El estudio se llevó a cabo en un único grupo de pacientes, en los cuales se evaluaron las mismas variables mediante radiografías anteroposterior y lateral en diferentes momentos temporales: en el periodo preoperatorio, tras la intervención quirúrgica para la corrección de la escoliosis, al año de seguimiento con el material de osteosíntesis, previo a la extracción del material y en la última radiografía registrada tras la extracción del material de osteosíntesis.

Población de estudio

Pacientes atendidos en el Servicio de Cirugía Ortopédica y Traumatología del Hospital Universitario de Getafe, con diagnóstico de escoliosis idiopática del adolescente, que hayan sido intervenidos quirúrgicamente por vía posterior con implantación de material de osteosíntesis y posterior retirada de este debido a la aparición de alguna complicación, entre los años 1980 y 2025.

- **Criterios de inclusión:**

- Edad comprendida entre 12 y 19 años en el momento de la primera intervención.
- Diagnóstico de escoliosis idiopática del adolescente que haya requerido cirugía correctora con material de osteosíntesis vía posterior.
- Pacientes que hayan tenido una cirugía de retirada de material por infección, protrusión dolorosa o fallo del implante.
- Atendidos en el Servicio de COT del Hospital Universitario de Getafe.

- **Criterios de exclusión:**

- Escoliosis secundaria a otras patologías (neuromusculares, congénitas, síndromes genéticos…).
- Pacientes que no han tenido una segunda cirugía para la extracción del material

- Pacientes con fusión ósea completa y estable sin complicaciones postquirúrgicas.
- Pacientes con deformidades vertebrales debidas a otras causas como tumores, infecciones o traumatismos.
- Pacientes operados por un abordaje distinto a la vía posterior.

Tamaño muestral

El tamaño muestral se ha calculado empleando la fórmula para la estimación de una media, utilizando la calculadora GRANMO (versión 8.0).

La variable empleada para el cálculo ha sido la diferencia en grados de la curva escoliótica medida mediante el ángulo de Cobb-Lippman entre al año de la artrodesis y tras la retirada del material de osteosíntesis.

Una muestra de 35 sujetos será suficiente para estimar con un nivel de confianza de 95% y una precisión de +/-5 grados, una media de valores de la población con una desviación estándar común de 3(15). Se estima una tasa de pérdidas de seguimiento del 0(16).

Sin embargo, debido a la limitada disponibilidad de pacientes en la base de datos, únicamente se incluyeron 23 sujetos en el estudio.

Variables

La variable principal fue la pérdida de corrección (grados ^{o}) tras la cirugía de retirada de material de osteosíntesis. Se definió como la diferencia entre los grados de las curvas principales medido en la última radiografía registrada tras la extracción del material de osteosíntesis y el ángulo registrado al año de seguimiento con el material, periodo correspondiente al tiempo medio de consolidación ósea. Este parámetro permite cuantificar la pérdida de corrección tras la segunda intervención quirúrgica.

Se definió como radiológicamente significativa una pérdida superior a 5 grados, dada la consideración previa ya realizada de que el ángulo de Cobb-Lippman tiene una variabilidad inter/intra observador de hasta de unos 5 grados (17–19).

Las variables clínicas preoperatorias recogidas fueron: el tipo de curva de escoliosis según la clasificación de Lenke, en este trabajo se emplea únicamente la clasificación según el tipo de curva (I-VI), sin considerar los modificadores lumbares ni el

modificador sagital torácico (Figura 2). Y la curva principal, clasificada según su localización anatómica en torácica, toracolumbar o lumbar.

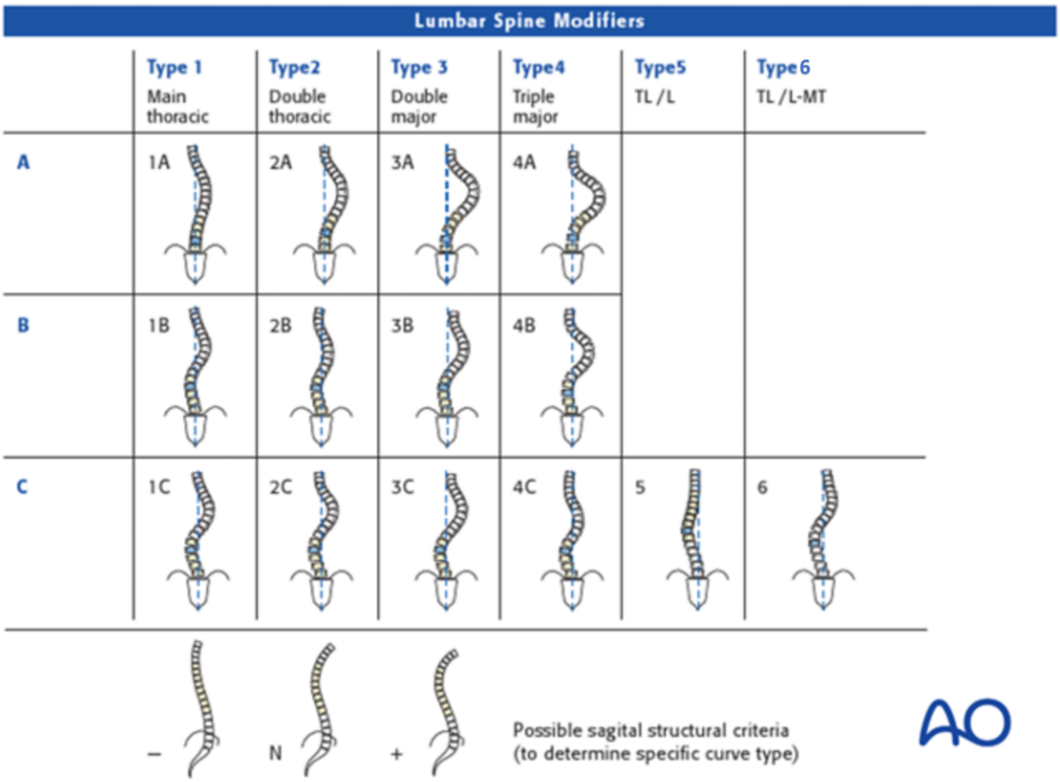

Figura 2. *Imagen que representa la clasificación de Lenke. Tipo 1: torácica principal; tipo 2: doble torácica; tipo 3: doble mayor; tipo 4: triple mayor; tipo 5: toracolumbar/lumbar; tipo 6: toracolumbar/lumbar–torácica principal. Los modificadores lumbares A, B y C, definidos según la relación de la línea vertical sacra central con el ápex lumbar: A (entre los pedículos), B (toca el cuerpo vertebral apical) y C (completamente medial). Se añade el modificador sagital torácico (T5–T12) según el ángulo de Cobb: − (hipocifosis, <10°), N (normal, 10°–40°) y + (hipercifosis, >40°)* (20).

Las variables intraoperatorias de la artrodesis comprendieron: el número de niveles vertebrales fusionados (número de vértebras); el tipo de instrumental utilizado (Isola, Cotrel-Dubousset (CD), Legacy u otros); el tiempo de duración de la cirugía (horas); el tipo de injerto utilizado (cresta ilíaca, injerto local, aloinjerto o de costilla); los concentrados de hematíes requeridos durante la cirugía y el periodo postoperatorio (número de concentrados de hematíes); y la presencia de complicaciones intraoperatorio (sí/no).

Dentro de las variables relacionadas con la extracción del material de osteosíntesis se registraron: el motivo de la extracción del material de osteosíntesis (infección, fallo del implante o protrusión dolorosa); la presencia de fístula (sí/no); la presencia de algún microorganismo (sí/no); el microorganismo identificado (*Staphylococcus epidermidis, Cutibacterium acnes*, combinación de ambos) y la presencia de dolor previo a extracción (sí/no). También se registraron el tiempo total de seguimiento (meses), que abarcó desde la artrodesis hasta el fin de seguimiento; y se dividió en el tiempo desde la artrodesis hasta la EMO (extracción de material de osteosíntesis) y desde la EMO hasta el final del seguimiento (meses).

Las variables radiológicas analizadas fueron medidas utilizando el ángulo de Cobb (grados °). En plano coronal se midieron la curva torácica proximal, la curva torácica, la curva lumbar y el equilibrio coronal (en centímetros). El equilibrio se midió trazando una plomada desde el centro del cuerpo vertebral de C7 y comparándola con la línea media del sacro(21). Se consideró positivo si la línea caía a la derecha y negativo si lo hacía a la izquierda.

En plano sagital de recogieron los ángulos de Cobb de la torácica proximal, desde T2 a T5; de la torácica, desde T5 a T12; de la lumbar, desde T12 a S1; de la charnela toracolumbar, desde T10 a L2 y el balance sagital (en centímetros). El balance se mide trazando una plomada desde el centro del cuerpo vertebral de C7 hasta el borde posterior de S1 (21). Se consideró positivo si caía hacia anterior y negativo si lo hacía hacia posterior. (Figura 3).

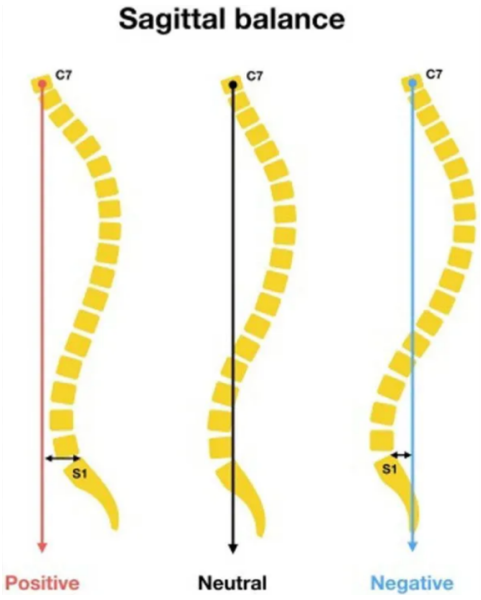

Figura 3. *Imagen que representa la forma de medición del balance sagital. Balance desplazado hacia anterior (rojo). Balance neutro (negro). Balance desplazado hacia posterior (azul) (21).*

De cada curva vertebral se calculó la pérdida de corrección, definida como la diferencia entre el ángulo medido en la última radiografía registrada tras la extracción del material de osteosíntesis y el ángulo registrado al año de seguimiento con el material de osteosíntesis.

Todas las variables se encuentran recogidas en la tabla explicativa en el Anexo 2.

Método de recogida de datos

La recogida de datos se realizó de forma retrospectiva mediante la revisión de historias clínicas y el análisis de pruebas de imagen, tanto en formato digital como convencional. Las mediciones radiológicas se llevaron a cabo utilizando el método de Cobb-Lippman, a partir de las imágenes disponibles en el sistema de archivo digital o convencional del Hospital Universitario de Getafe.

La fuente de información fue la base de datos del Servicio de Traumatología y Cirugía Ortopédica del Hospital Universitario de Getafe, revisada y custodiada por el Dr. Segundo José Sánchez Gutiérrez, quién junto a su equipo, han llevado a cabo los mencionados procedimientos y seguimiento de los pacientes. Para la identificación de los pacientes que cumplían los criterios de inclusión, se procedió a la revisión de las

historias clínicas electrónicas a través del sistema HCIS o, en su defecto, de las historias clínicas en formato físico.

Asimismo, se revisó el archivo digital de imágenes médicas (PACS) para acceder a las radiografías correspondientes, así como a radiografías clásicas almacenadas en el archivo cuando fue necesario. Se analizaron proyecciones anteroposteriores y laterales. En primer lugar, se realizó la medición en el plano coronal del ángulo de Cobb de la curva torácica principal, de la curva torácica, de la curva lumbar y se midió el equilibrio en centímetros. A continuación, se llevó a cabo el análisis de las radiografías en el plano sagital, contando con el ángulo de Cobb de las curvas torácica proximal, de la curva torácica, de la curva lumbar, de la charnela toracolumbar y el balance sagital en centímetros.

Todas estas cuantificaciones fueron realizadas en diferentes momentos evolutivos: en el periodo preoperatorio de la artrodesis, en el postoperatorio inmediato, al año de seguimiento con el material de osteosíntesis, previo a la retirada del material de osteosíntesis y durante el seguimiento final, con una duración mínima de tres meses. Para calcular la pérdida de corrección de cada paciente, se utilizaron la medida al año de seguimiento tras la artrodesis y la última registrada tras la EMO.

El ángulo de Cobb fue medido en cada una de estas fases mediante las herramientas de medición digitales incluidas en el visor de imágenes, o mediante el método tradicional, utilizando el negatoscopio, posicionando las radiografías sobre él y midiéndolas con un goniómetro.

El periodo de recogida de datos comprendió desde septiembre de 2025 hasta diciembre de 2025.

Los datos obtenidos fueron tratados conforme a lo establecido en la Ley Orgánica 3/2018, de Protección de Datos Personales y garantía de los derechos digitales, así como en el Reglamento General de Protección de Datos (UE) 2016/679. El acceso a la información quedó restringido exclusivamente a los investigadores autorizados, quienes firmaron un compromiso de confidencialidad.

El estudio contó con la aprobación previa del Comité de Ética de Investigación del Hospital Universitario de Getafe.

La base de datos empleada fue seudonimizada, eliminándose todos los datos personales identificativos, tales como nombre y apellidos o número de historia clínica. A cada paciente se le asignó un código único con fines de identificación interna. La información se almacenó en un archivo protegido mediante contraseña, ubicado en un ordenador institucional de acceso restringido.

No se utilizaron cuestionarios ni entrevistas, dado que se trata de un estudio estrictamente retrospectivo basado en fuentes de datos clínicos y radiológicos preexistentes.

Análisis estadístico

Primero se realizó un análisis descriptivo. El objetivo principal del estudio fue calcular la pérdida de corrección de la curva principal tras la cirugía de retirada de material de osteosíntesis en pacientes con escoliosis idiopática del adolescente. Para ello se realizó una estimación de la media y desviación típica de la variable principal, dado que esta seguía una distribución normal.

Para describir las variables cualitativas se calcularon las frecuencias absolutas y relativas (n, %).

Para describir las variables cuantitativas se calculó la media y la desviación típica ($\mu \pm dt$) si seguían una distribución normal y, en su defecto, se calculó la mediana y el rango intercuartílico. La normalidad de la distribución se comprobó mediante la prueba de Shapiro-Wilk.

A continuación, se llevó a cabo un análisis bivariado. La variable principal, definida como la diferencia entre las mediciones postoperatorias y preoperatorias de la cirugía de extracción del material de osteosíntesis, dado que se trataba de medidas relacionadas y el tamaño muestral era menor a 30, se realizó la comparación mediante la prueba de Wilcoxon.

Se aplicó la prueba t de Student para la comparación entre dos variables cuando las variables mostraron una distribución normal, o la prueba U de Mann-Whitney en los casos en los que no seguían una distribución normal, para evaluar la relación entre los grados de pérdida y las variables cualitativas dicotómicas.

Se empleó la correlación de Pearson para distribuciones normales y la correlación de Spearman cuando al menos una de las variables no seguía una distribución normal, con el fin de evaluar la asociación entre la pérdida de curvatura (variable cuantitativa) y otras variables cuantitativas.

Para la comparación de una variable cuantitativa con variables cualitativas con más de dos categorías, se utilizó la prueba ANOVA cuando se cumplía el supuesto de normalidad, y la prueba de Kruskal-Wallis en los casos en que no se cumplía dicho supuesto.

La distribución de las variables cuantitativas se examinó utilizando representaciones gráficas, como diagramas de columnas, *boxplot* y gráficos de dispersión.

Para todas las comparaciones y análisis de relaciones, se adoptó un umbral de significación estadística de $p < 0,05$. Esto significa que se consideraron estadísticamente significativos aquellos resultados cuyo valor p fue inferior a 0,05.

El análisis estadístico se llevó a cabo mediante el software *Jamovi,* versión 2.6, una hoja de cálculo avanzada que permite la realización de cálculos estadísticos complejos(22).

Análisis estratificados para reducir riesgos

Con el fin de minimizar el impacto de los sesgos que se mencionan posteriormente y optimizar la interpretación de los resultados, se llevó a cabo un análisis estratificado de los datos. Esta metodología permitió dividir a los pacientes en subgrupos basados en características clave, como la edad, el sexo o la presencia de

comorbilidades, lo que facilitó la evaluación de posibles variaciones en los resultados en función de estas características.

Esta estrategia fue útil para identificar factores de confusión y ajustar los resultados según los subgrupos establecidos. Por ejemplo, si se detecta una relación entre la retirada del material de osteosíntesis y acentuación de la curvatura, se realizará un análisis estratificado en función del sexo, la edad y las comorbilidades documentadas, con el fin de determinar si la asociación se mantuvo constante en estos subgrupos o si alguna de estas variables influyó de manera significativa en los resultados. Este enfoque ha contribuido a reducir los sesgos de confusión y nos ha permitido obtener conclusiones más sólidas y confiables.

ASPECTOS ÉTICOS Y LEGALES

El protocolo de este estudio fue aprobado por el CEiM del Hospital Universitario de Getafe con el código de aprobación: CEiMTFG08/25(TFG_CEIM_25/08). (Anexo 2).

Se solicitó la exención por parte del Comité de Ética de solicitar consentimiento informado por tratarse de un estudio observacional y retrospectivo falto de riesgo para los participantes.

El trabajo se realizó respetando las normativas en materia de bioética según la declaración de Helsinki, el informe de Belmont, el convenio de Oviedo sobre los derechos humanos y la biomedicina y la ley 14/2007, de 3 de julio, de investigación biomédica(23). El manejo de los datos personales de los pacientes se realizó siguiendo lo establecido Ley Orgánica 3/2018, de 5 de diciembre, de Protección de Datos Personales y garantía de los derechos digitales (24), la Ley 41/2002 de Autonomía del Paciente en lo referente a usos de la historia clínica y Ley 14/2007 de Investigación Biomédica de 14 de noviembre básica reguladora de la autonomía del paciente y de derechos y obligaciones en materia de información y documentación clínica(25).

Para garantizar la transparencia en el uso de inteligencia artificial, se incluye una declaración específica (Anexo 3).

RESULTADOS

Diagrama de flujo

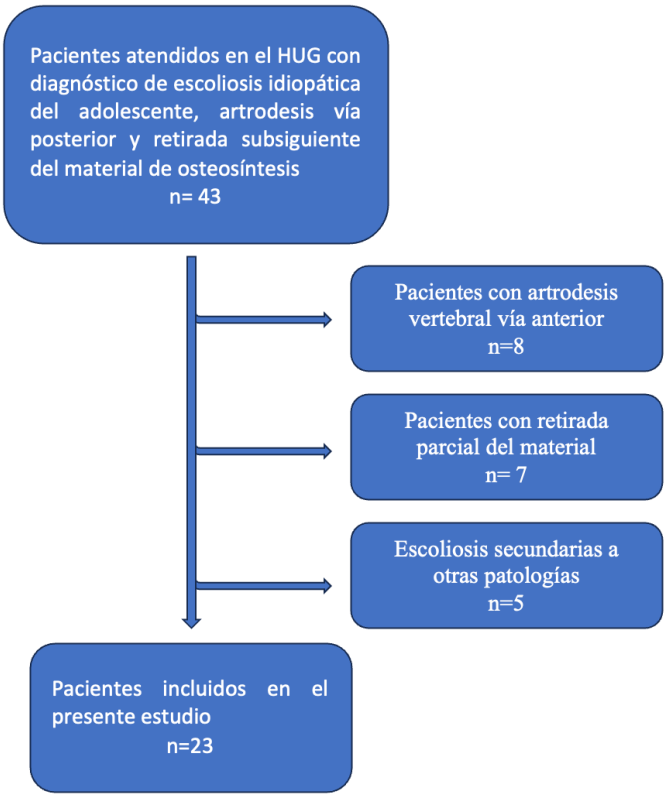

Pérdida corrección de la curvatura principal tras EMO

La tabla 1 muestra la media calculada de pérdida de grados de corrección en pacientes tras la EMO (4,45° ± 5,46°).

Tabla 1. Pérdida de corrección tras EMO

	n= 23	
Variable principal	**Categoría**	**Media ± DE**
Pérdida de corrección de la curva principal	Grados	4,45° ± 5,46°.

En la figura 4 queda representado los grados de curvatura principal al año de seguimiento tras la artrodesis 30 (RIC 9.25) y los grados al final del seguimiento 33 (RIC 9.5). Según la prueba de Wilcoxon para muestras pareadas, se observó una diferencia estadísticamente significativa entre la curvatura al final del seguimiento de la curva principal y la obtenida al año de la artrodesis (W=28.5; p=0.004).

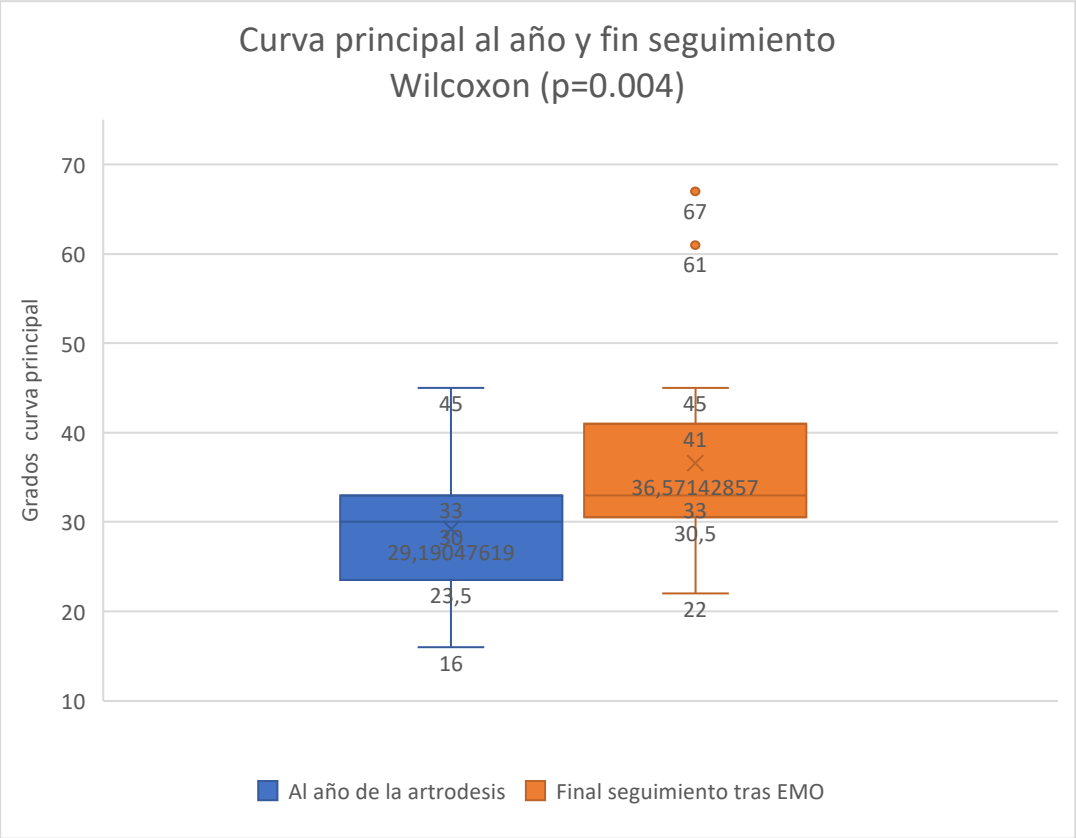

Figura 4. *Boxplot comparativo de la curvatura principal al año de la artrodesis y al final del seguimiento tras la EMO. Las cajas muestran el rango intercuartílico y la mediana; los bigotes representan el rango total sin outliers. Los puntos individuales fuera de los bigotes incluyen valores atípicos*

Características sociodemográficas

La masa muestral fue de 23 pacientes, de ellos 15 mujeres (65,22%) y 8 hombres (34,78%). La edad en la que se sometieron a la primera cirugía fue de 15,7 ± 1,82 años. (Tabla 2)

Tabla 2. Descripción variables sociodemográficas

	n=23	
Variable	***Categorías***	***Media ± DE***
Edad, media ± DE	Años	15,7 ± 1,82.
Sexo, n (%)	Hombre	8 (34,78)
	Mujer	15 (65,22)

En la tabla 3 se muestran las características sociodemográficas según la pérdida de corrección tras la EMO. No se observaron diferencias estadísticamente significativas

en cuanto a la edad de cirugía (p=0.108). Se encontraron diferencias significativas en cuanto a la distribución por sexo (p= 0.017).

Tabla 3. Comparación de pérdida de corrección según variables sociodemográficas.

Variable	***Categorías***	***Media ± DE/ Correlación***	**p-valor**
Edad	Años	0.352	0.108[1]
Sexo	Hombre	8 ± 5.35	0.017[2]
	Mujer	2.43 ± 4.54	

Test estadísticos empleados: [1]correlacion de Pearson/ [2] t-Student.

Variables preoperatorias

Respecto al análisis de la curva de escoliosis, el tipo 3 de Lenke fue el principal tipo constatado en la muestra, presentado por 14 pacientes (60,9%). Seguido del tipo 1, en 6 individuos (26,09%). La curva principal fue la curva torácica en 22 pacientes (95,7%) y la lumbar en 1 (4,34%). (Figura 5)

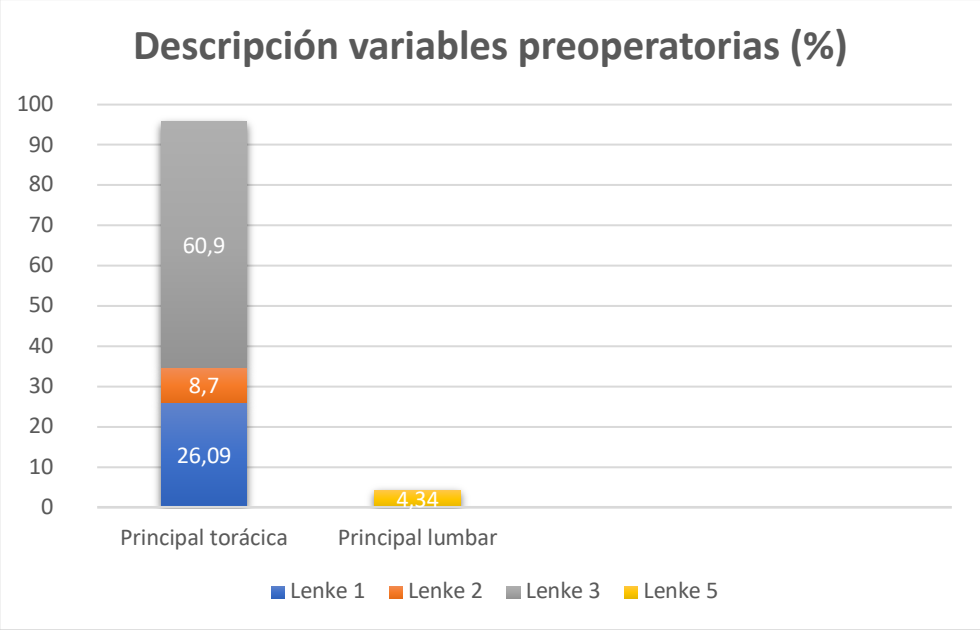

Figura 5. *Gráfico de barras que describe la prevalencia, expresada en porcentaje, de la curva principal torácica o lumbar y su clasificación de Lenke observada en la muestra.*

En cuanto a la comparación del tipo de curva según la clasificación de Lenke, no se encontró asociación (p=0.094). Si que se obtuvo para la curva principal (p=0.015) con una pérdida de 21° ± 3,86° en la curvatura torácica y 1° en la lumbar. (Tabla 4)

Tabla 4. Comparación de pérdida de corrección según variables preoperatorias			
Variable	**Categorías**	**Media ± DE**	**p-valor**
Tipo de curva (Lenke)	Tipo 1	7 ° ± 4.69°	0.094[1]
	Tipo 2	-	
	Tipo 3	2.79 °± 4,72°	
	Tipo 5	-	
Curva principal	Torácica	21° ± 3,86°	0.015[2]
	Lumbar	1°	
Test estadísticos empleados: [1]Kruskall-Wallis/ [2] t-Student.			

Variables quirúrgicas

En la tabla 5 se encuentran recogidas las variables quirúrgicas. Se realizó una fusión vertebral de 11,2 ± 2,32 niveles. La instrumentación más utilizada fue el CD, observándose en 12 pacientes (52,17%), seguida del Isola en 9 de ellos (39,13%). (Figura 6)

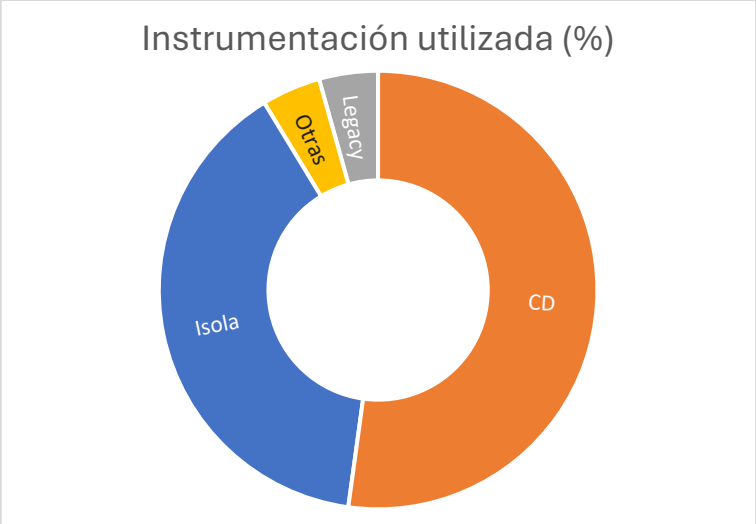

Figura 6. *Gráfico descriptivo de la prevalencia del tipo de instrumental utilizado en la muestra para la artrodesis. CD en 52,12% (naranja), Isola en 39,13% (azul), Legacy en* 4.35% *(gris) y otras en* 4.35% *(amarillo).*

La duración media de la primera cirugía fue de 4,52 ± 1,08 horas y se utilizó injerto de cresta ilíaca en 8 pacientes (34,78%), injerto local en 9 (39,13%). Durante la cirugía y postoperatorio, se utilizaron de media 3 ± 1,38 concentrados de hematíes por paciente. Además, 4 (17,39%) de los pacientes de la muestra asociaron complicaciones en la cirugía.

Tabla 5. Descripción de variables quirúrgicas		
	n= 23	
Variable	**Categorías**	**n (%) / Media ± DE**
Complicaciones	Sí	4 (17,39)
	No	19 (82,61)
Tipo injerto	Cresta ilíaca	8 (34,78)
	Local	9 (39,13
	Aloinjerto	1 (4,35)
	Costal	2 (8,7)
	No consta	3 (13,04)
Duración cirugía	Horas	4,52 ± 1,08
Concentrados de hematíes	N.º concentrados	3 ± 1,38
N.º niveles fusionados	N.º vértebras	11,2 ± 2,32

No se observaron diferencias estadísticamente significativas en cuanto al tipo de instrumentación utilizada (p=0.274) ni tipo injerto (p=0.229) (Tabla 6). Las únicas que mostraron diferencias significativas fueron el número de concentrados de hematíes trasfundidos (p=0.034; correlación de Pearson = 0.476) y el número de vértebras artrodesadas (p=0.034; correlación de Pearson=0.453) (Figura 7).

Tabla 6. Comparación de pérdida de corrección según variables quirúrgicas			
Variable	**Categorías**	**Media ± DE/ Correlación**	**p-valor**
Complicaciones	Sí	1.75 ± 4.11	0.284[1]
	No	5.06 ± 5.63	
Instrumentación	Isola	7.5 ± 5.73	
	CD	3 ± 4.95	0.274[2]
	Legacy	0	
	Otra	2	
Tipo injerto	Cresta ilíaca	2.88 ± 5.67	0.229[2]
	Local	2.63 ± 3.7	
	Aloinjerto	17	
	Costal	8.5 ± 3.54	
	No consta	6.67 ± 4.51	
Duración cirugía	Horas	-0.044	0.862[3]
Concentrados de hematíes	N.º concentrados	0.476	0.034[3]
Test estadísticos empleados: [1] t-Student / [2]. Kruskall-Wallis/ [3]Correlación de Pearson			

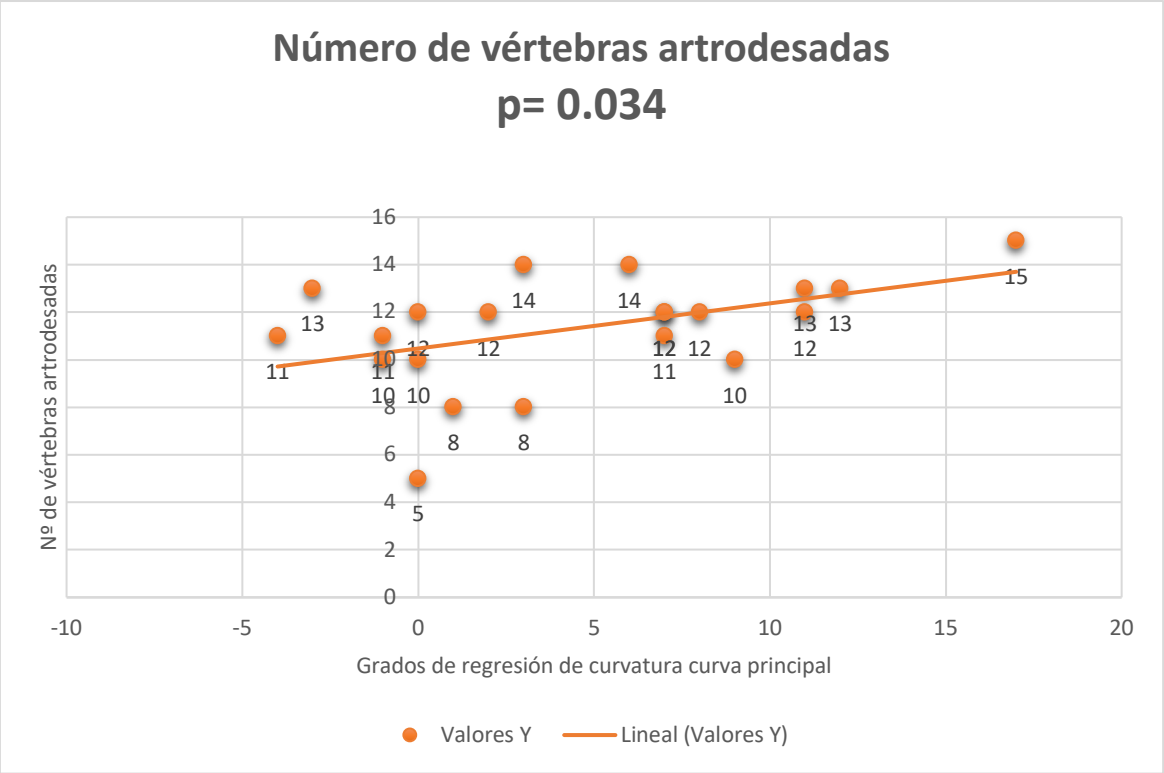

Figura 7. *Relación entre la variación de la curva principal al año de la artrodesis y tras la extracción del material de osteosíntesis y el número de vértebras sometidas a artrodesis. La línea representa la tendencia lineal observada, con una asociación estadísticamente significativa (p = 0,034; correlación de Pearson=0.453).*

Variables relacionadas con la EMO

En todos ellos, se registró el motivo por el que posteriormente se sometieron a la extracción del material de osteosíntesis, siendo la más frecuente la infección local observada en 14 pacientes (60,87%) en las que más de la mitad de ellos (60,87%), que representa a 9 de los 14 mencionados presentaron una fístula. Se pudo aislar el microorganismo causante en 12 participantes (52,17%). De estos 12 pacientes, se pudo identificar el *Staphylococcus epidermidis* en 7 (58,33%), seguido del *Cutibacterium acnés* en 1 de ellos (8,33%), y de la combinación de ambos en dos (6,67%).

Independientemente del motivo, se registró que 18 de los 23 totales (78,26%) presentaban dolor preoperatorio.

El tiempo total de seguimiento fue de 101 ± 67.5 meses. El tiempo que cada paciente permaneció con los implantes, fue de 38 meses (RIC 64,5). (Tabla 7).

Tabla 7. Descripción variables relacionadas con la EMO		
	n= 23	
Variable	**Categorías**	**n (%)/ Media ± DE /Mediana (RIC)**
Dolor previo a la EMO	Sí	18 (78,26)
	No	5 (21,74)
Fístula	Sí	9 (39,13)
	No	14 (60,87)
Motivo EMO	Infección	14 (60,87)
	Fallo implante	6 (26,09)
	Protrusión dolorosa	3 (13,04)
Microorganismo aislado	Sí	12 (52,17)
	No	11 (47,83)
Tipo microorganismo aislado	*S. epidermidis*	7 (53,85)
	C. acnés	1 (4,35)
	Ambos	2 (8,7)
Tiempo total seguimiento	Meses	101 ± 67,5
Tiempo hasta EMO	Meses	31 (58,5)
Tiempo desde EMO hasta final del seguimiento	Meses	30 (37)

Se observó una mayor pérdida en pacientes que presentaban dolor (4.65 ± 5.57) respecto a los que no lo hacían (3.8 ± 5.63), sin diferencias significativas (p=0.768). Los pacientes cuyo motivo de EMO fue la infección tendían a presentar mayor regresión (5.23 ± 5.79), sin diferencias significativas (Tabla 8). Sin embargo, sí que hubo diferencias estadísticamente significativas respecto a la presencia de fístula (7.33 ± 5.61) o no (2.46 ± 4.54) (p=0.036) (Figura 8).

Tabla 8. Comparación de pérdida de corrección según variables relacionadas con la EMO.			
Variable	**Categorías**	**Media ± DE/ Correlación**	**p-valor**
Dolor previo a la EMO	Sí	4.65 ± 5.57	0.768[1]
	No	3.8 ± 5.63	
Motivo EMO	Infección	5.23 ± 5.79	0.645[2]
	Fallo implante	2.67 ± 3.51	
	Protrusión dolorosa	3.67 ± 5.96	
Microorganismo aislado	Sí	5.73 ± 5.78	0.285[1]
	No	3.18 ± 5.06	
Tipo microorganismo aislado	*S. epidermidis*	6 ± 7.13	0.432[3]
	C. acnés	11	
	Ambos	1 ± 1.41	
Tiempo total seguimiento	Meses	0.117	0.604[4]
Tiempo hasta EMO	Meses	-0.130	0.563[5]
Tiempo desde EMO hasta final del seguimiento	Meses	0.115	0.610[5]
Test estadísticos empleados: [1] t-Student / [2]ANOVA/ [3]Kruskal- Wallis/ [4]Correlación de Pearson/ [5]Spearman			

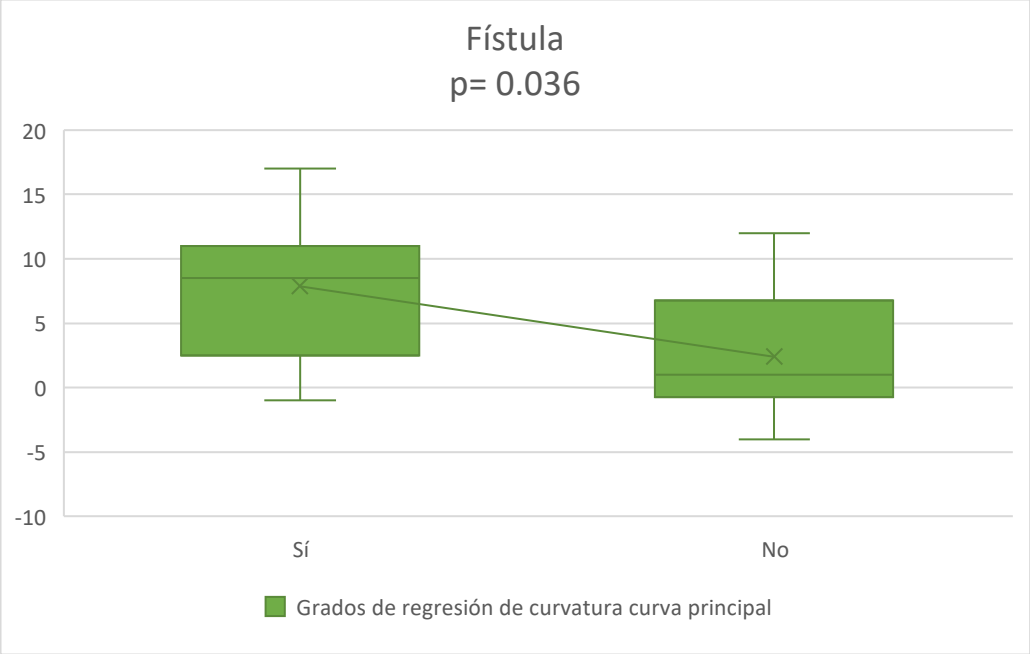

Figura 8. *Boxplot comparativo de la regresión de la curvatura tras la extracción del material de osteosíntesis según la presencia de fístula. Las cajas muestran el rango intercuartílico y la mediana; los bigotes representan el rango total sin outliers. La línea que conecta ambas cajas muestra la media de los grados de curvatura perdidos en cada grupo. La prueba t- Student mostró diferencia significativa entre los grupos (p = 0.036).*

Variables radiológicas

Para las diferentes curvaturas presentes en la columna, se calculó también la diferencia de grados entre los registrados al final del seguimiento tras la EMO y al año de la artrodesis (Figura 9). Se recogió una pérdida de 4,53° ± 5,78 ° en la curvatura torácica y 1,89° ± 6,67° en la lumbar. Respecto al equilibrio, se constató un desplazamiento medio de 0,25 cm ± 1,48 cm. En el plano sagital, de T5 hasta T12, una pérdida de 11,6 ° ± 9,23°, junto o un balance de 1,5 (2).

En la curvatura comprendida entre T2 y T5 fue el único donde se detectó corrección, de -1,88° ± 8,77°. (Tabla 9)

Tabla 9. Descripción variables radiológicas

	n= 23	
Diferencia de grados	**Categoría**	**Media ± DE / mediana (RIC)**
Cobb torácica proximal.	Grados	0.389° ± 5,28°.
Cobb torácica.	Grados	4,53° ± 5,78 °
Cobb lumbar	Grados	1,89° ± 6,67°
Equilibrio plano coronal.	Centímetros	0,25 cm ± 1,48 cm.
Cobb torácica proximal sagital (T2-T5).	Grados	-1,88° ± 8,77°.
Cobb torácica sagital (T5-T12).	Grados	11,6 ° ± 9,23°
Cobb lumbar sagital (T12-S1).	Grados	1,92 °± 6.44°.
Cobb charnela toracolumbar sagital (T10-L2).	Grados	2,24°± 8,39°.
Balance plano sagital.	Centímetros	1,5 (2).

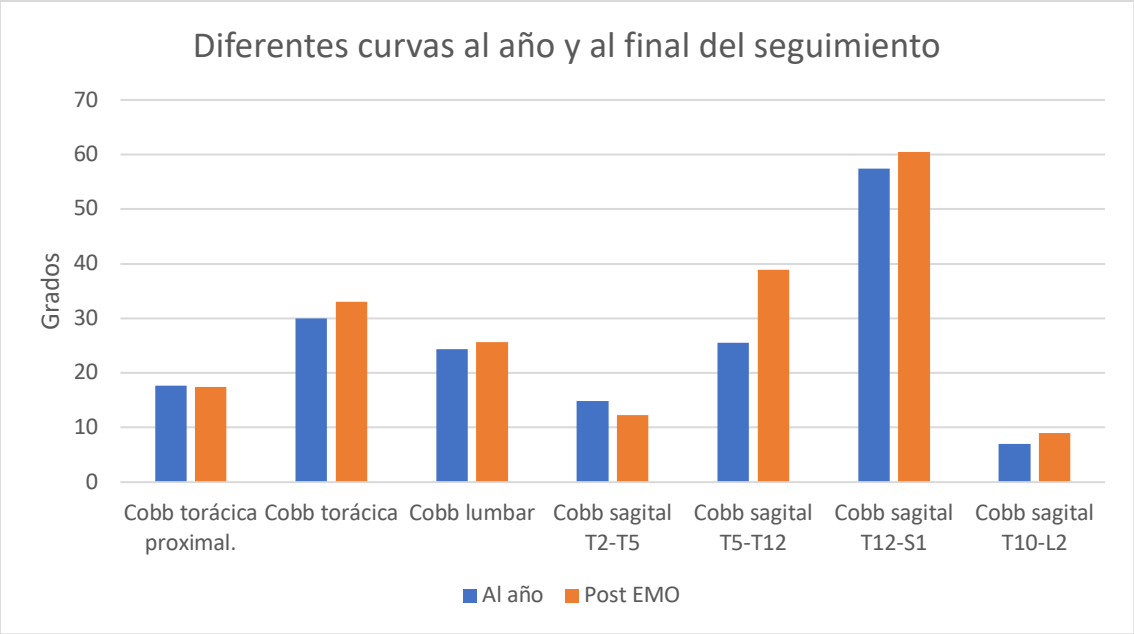

Figura 9. *Gráfico de barras comparativo entre la graduación de las diferentes curvas vertebrales al año de la artrodesis (azul) y al final del seguimiento (naranja).*

En la tabla 10, se expone el análisis bivariado acerca de la pérdida de corrección en otras curvaturas asociadas a la pérdida de curvatura principal. Se obtuvieron diferencias significativas en la pérdida de curva lumbar (p=0.004; correlación de Spearman= 0.631) y en la pérdida de curvatura torácica proximal (p=0.026; correlación de Spearman=0.523).

Tabla 10. Comparación de pérdida de corrección según variables radiológicas.

Variable	***Categorías***	***Correlación***	**p-valor**
Cobb torácica proximal.	Grados	0.523	0.026[1]
Cobb torácica	Grados	0.885	<0.001[1]
Cobb lumbar	Grados	0.631	0.004[2]
Equilibrio plano coronal	Centímetros	-0.425	0.079[1]
Cobb torácica proximal sagital (T2-T5).	Grados	0.004	0.988[1]
Cobb torácica sagital (T5-T12).	Grados	0.060	0.809[1]
Cobb lumbar sagital (T12-S1).	Grados	0.024	0.927[1]
Cobb charnela toracolumbar sagital (T10-L2).	Grados	-0.256	0.421[1]
Balance plano sagital	Centímetros	-0.161	0.551[2]

Test estadísticos empleados: [1]correlacion de Pearson/ [2] correlación de Spearman

DISCUSIÓN

Pérdida curvatura tras la extracción del material de osteosíntesis.

El presente estudio tuvo como objetivo determinar si existía un empeoramiento radiológicamente significativo entre la curvatura obtenida al finalizar el seguimiento y la registrada al año de la colocación del material de osteosíntesis por vía posterior, definido como un aumento superior a 5 grados.

La extracción del material tras una artrodesis se observa en aproximadamente un 4,4% de los casos según un estudio de 548 pacientes (26), mientras que la supervivencia global de los implantes (Cotrel-Dubousset) a 10 años, según análisis de Kaplan-Meier, se estima en un 76,5% (12).

La realización de este procedimiento plantea un dilema terapéutico, dado que la intervención para la extracción de la instrumentación, aunque a veces necesaria por motivos médicos, puede comprometer los beneficios obtenidos con la corrección quirúrgica inicial. Por ello, resulta imprescindible una evaluación individualizada, considerando no solo el estado clínico del paciente, sino también el riesgo potencial de regresión de la deformidad espinal tras la extracción del material.

Los resultados obtenidos en nuestro estudio mostraron una diferencia estadísticamente significativa lo que indica la existencia de cambios en la curvatura principal tras la retirada de los implantes.

No obstante, la magnitud media de dicho cambio fue de 4.45° ± 5.46, valor inferior al umbral establecido como clínicamente relevante. Esto se establece ya que, como se menciona previamente, existe una variabilidad inter/intra observador de aproximadamente 5° en las mediciones manuales (17–19). Por tanto, aunque se observa una regresión de la curvatura principal tras la retirada de los implantes desde el punto de vista estadístico, no se puede considerar que exista un empeoramiento radiológicamente significativo.

Esto parece conllevar que no existe un empeoramiento clínico en los pacientes, sino todo lo contrario, al revertir con la segunda cirugía las complicaciones generadas por los implantes, aliviando el dolor y la infección.

Asociación pérdida curvatura principal con otras curvaturas vertebrales y motivo de la extracción del material de osteosíntesis.

Cabe destacar que el presente estudio se centra exclusivamente en pacientes que requirieron la extracción del material de osteosíntesis como consecuencia fundamentalmente de infección o protrusión dolorosa, lo cual debe tenerse en cuenta al interpretar los resultados. Se objetivó, asociado a la regresión de la curvatura en la curva principal —predominantemente torácica (95,7%)—, una pérdida de corrección en el plano coronal tanto en la curvatura torácica proximal como en la lumbar. Estos resultados son consistentes con lo reportado en un estudio realizado por Rathjen *et al* en 2007, donde más de la mitad de los pacientes sometidos a retirada del material por dolor o infección presentaron pérdidas superiores a 10° en el plano coronal de forma independiente a otras curvas(14).

Como apoyo a los resultados del presente estudio, se observó que los pacientes que desarrollaron una fístula, secundaria a infección local, presentaron una mayor pérdida de curvatura en comparación con aquellos sin fístula.

Sin embargo, estos hallazgos difieren de los observados por Tanai R *et al* en su estudio del Hospital de Meijo, donde la retirada de los tornillos pediculares fue solicitada por los propios pacientes. En dichos trabajos se reportó principalmente una pérdida media superior a 10° en la cifosis torácica (T1–T12) en el 18,9% de los pacientes, aunque este fenómeno fue atribuido al daño paravertebral asociado a la cirugía, así como a la influencia de las fuerzas gravitatorias sobre la columna vertebral tras la retirada del material de osteosíntesis(13).

Dentro de bibliografía más actual, se encuentra otro estudio realizado en 2025 del Hospital de Meijo por Yamauchi *et al*, enfocado en la evolución de 488 pacientes menores de 20 años con escoliosis idiopática del adolescente tras la retirada de los tornillos pediculares por deseo propio, sin patología secundaria que lo justificara. Este estudio refirió una pérdida sagital de cifosis torácica (T5-T12) superior a 5°, sin diferencias significativas en plano coronal (27).

En conjunto con lo descrito previamente en la literatura, estos resultados parecen indicar un patrón diferenciado: mientras que en pacientes sometidos a extracción del material por complicaciones predomina la pérdida de curvatura en el plano coronal, en aquellos en los que la retirada es electiva se observa principalmente afectación del plano sagital, fenómeno que ha sido atribuido al daño paravertebral y a la acción de las fuerzas gravitatorias sobre la columna vertebral.

En este contexto cabe considerar las particularidades metodológicas propias de cada plano. Así, respecto a las mediciones del plano sagital, deben tenerse en cuenta determinadas limitaciones metodológicas derivadas de la variación en la posición del paciente durante la realización de la radiografía. De este modo, se evidencia una mayor heterogeneidad en la inclinación anteroposterior en las proyecciones laterales, lo que puede comprometer la reproducibilidad de las mediciones sagitales. Por el contrario, las mediciones en el plano coronal tienden a ser más consistentes y, por tanto, más fiables (28).

Asociación pérdida curvatura principal con el número de vértebras artrodesadas y concentrados de hematíes transfundidos.

Por otro lado, el análisis de la relación entre el grado de regresión y el número de vértebras incluidas en la artrodesis mostró una relación positiva. Esto indica que un mayor número de niveles fusionados se asocia con una mayor pérdida de corrección tras la retirada del material. Este resultado podría explicarse por el hecho de que las artrodesis más extensas suelen realizarse en pacientes con deformidades más severas, en los que la instrumentación desempeña un papel clave en el mantenimiento de la estabilidad estructural.

Además, se observó una asociación significativa entre la pérdida de curvatura y los concentrados de hematíes recibidos.

Estos resultados reflejan, más que una relación de naturaleza causal directa, un mayor grado de complejidad quirúrgica en aquellos pacientes con una pérdida más acusada. Es caracterizado tanto por una mayor extensión de la artrodesis como por un

incremento del sangrado intraoperatorio y, consecuentemente, de los requerimientos transfusionales (29,30).

Asociación pérdida curvatura principal con el tipo de implantes utilizados.

Finalmente, estudios previos como el realizado en 2006 por Potter *et al* con 21 pacientes tratados con ganchos —técnica actualmente en desuso y sustituida por tornillos pediculares y sistemas híbridos— analizaron la pérdida de corrección tras la retirada del material de osteosíntesis diferenciando entre infección tardía y síndrome doloroso. En dicho estudio, se observó una pérdida media de corrección en el plano sagital en la curva torácica de 10,4° en pacientes con infección frente a 9,7° en aquellos con dolor, y en la curva lumbar o toracolumbar de 9,2° frente a 8,6°, respectivamente(12).

Esto podría reflejar la existencia de una mayor pérdida de corrección en pacientes con artrodesis realizadas con sistemas de instrumentación más antiguos, dado que las magnitudes de pérdida descritas en dichos estudios son superiores.

Algunos autores describen una ligera mejoría y estabilización de las curvas principales de Cobb tras la retirada del sistema de Harrington. En este sentido, sugieren que estos hallazgos podrían estar relacionados con una colocación inicial subóptima del instrumental o con mecanismos compensatorios de las curvas secundarias(12).

No obstante, en el presente estudio no se observaron diferencias estadísticamente significativas en función del tipo de instrumentación utilizada ni del tipo de injerto empleado.

Estos resultados refuerzan la variabilidad de los efectos de la extracción del material de osteosíntesis, que pueden depender tanto de la técnica empleada como de las características clínicas de los pacientes y no tanto de la incorporación de nuevo material en el procedimiento quirúrgico.

Sesgos y limitaciones del estudio.

Dado que los participantes pertenecen exclusivamente al Hospital Universitario de Getafe, existe la posibilidad de que los resultados no sean representativos de la población general. Esta circunstancia limita la generalización de los resultados a otros centros o regiones con diferentes características demográficas o prácticas clínicas, estando los hallazgos condicionados por las particularidades del propio centro y su población atendida.

La recogida de datos, basada en registros clínicos e información de los participantes, puede presentar errores de documentación o datos incompletos. Para reducir este sesgo, se realizaron verificaciones cruzadas cuando fue posible entre los estudios radiológicos e historias clínicas electrónicas y las tradicionales almacenadas en el archivo. No obstante, la medición manual del ángulo de Cobb introduce un margen de error dependiente del operador y de las condiciones de adquisición de la imagen, lo que puede afectar a la precisión de los resultados y debe tenerse en cuenta en su interpretación.

Se observa una distribución desigual por sexo, con un predominio de pacientes femeninas. Esta diferencia, a pesar de resultar significativa, refleja la epidemiología de la enfermedad en su forma más severa, ya que la escoliosis idiopática del adolescente grave, definida por curvas superiores a 40° es más prevalente en mujeres (18). Por tanto, son las que con mayor frecuencia requieren tratamiento quirúrgico. En consecuencia, los resultados de este estudio presentan una limitada extrapolación a la población masculina.

El tamaño muestral del presente estudio fue reducido, lo que limita la capacidad para detectar diferencias significativas y puede afectar a la robustez de los resultados. Esta limitación debe tenerse en cuenta en la interpretación de los hallazgos.

Fortalezas

El presente estudio presenta varias fortalezas relevantes. En primer lugar, aborda una cuestión clínica poco estudiada, como es la evolución radiológica tras la extracción del material de osteosíntesis en pacientes sometidos a artrodesis vertebral

vía posterior con uso de instrumentación de tercera generación, especialmente en aquellos con complicaciones como infección, protrusión dolorosa o fallo del implante.

Asimismo, se ha realizado un análisis detallado de la evolución de la curvatura a lo largo del tiempo, diferenciando entre significación estadística y relevancia clínica, lo que aporta un enfoque más preciso en la interpretación de los resultados.

Por otro lado, la inclusión de variables clínicas y quirúrgicas, como la presencia de complicaciones intraoperatorias, el número de niveles fusionados o el tipo de instrumentación, permite una visión más completa del problema y facilita la identificación de posibles factores asociados a la pérdida de corrección.

Finalmente, la comparación con la literatura previa contribuye a contextualizar los resultados y a reforzar la validez externa de los hallazgos, pese a las limitaciones inherentes al estudio.

Futuros estudios

Resultaría de gran interés que futuras investigaciones incluyeran muestras más amplias y multicéntricas, con el fin de mejorar la representatividad de los resultados y su generalización a diferentes contextos clínicos.

A su vez, convendría realizar estudios prospectivos que permitan un seguimiento más homogéneo y controlado de los pacientes, reduciendo así posibles sesgos derivados de la recogida retrospectiva de datos.

Además, resultaría interesante analizar con mayor profundidad la influencia de variables específicas, como el tipo de técnica quirúrgica, si la intervención obtuvo un resultado satisfactorio o las características individuales de los pacientes, incluyendo factores biomecánicos y funcionales. También sería relevante incluir la percepción individual de los pacientes registrando el grado de bienestar post EMO.

De igual forma, la incorporación de herramientas de medición más precisas y estandarizadas, como sistemas digitales de análisis radiológico, podría reducir el margen de error asociado a la medición manual del ángulo de Cobb.

Finalmente, futuros estudios podrían centrarse en la correlación entre los hallazgos radiológicos y los resultados clínicos percibidos por los pacientes, incorporando la subjetividad inherente a la percepción individual, con el objetivo de determinar el verdadero impacto funcional de la pérdida de corrección.

Aplicabilidad clínica

Los resultados del presente estudio tienen implicaciones relevantes en la práctica clínica. En primer lugar, sugieren que, aunque pueden producirse cambios estadísticamente significativos en la curvatura tras la extracción del material de osteosíntesis, aparentemente no alcanzan relevancia radiológica, lo que puede contribuir a una mejor toma de decisiones en relación con la indicación de este procedimiento.

Adicionalmente, la identificación de factores asociados a una mayor pérdida de corrección, como la presencia de complicaciones infecciosas o el mayor número de niveles fusionados, permite una mejor estratificación del riesgo y una planificación más individualizada del tratamiento.

Por otro lado, los hallazgos ponen de manifiesto la importancia de un estrecho seguimiento clínico y radiológico en pacientes sometidos a retirada del material, especialmente en aquellos con una mayor curvatura al diagnóstico por el riesgo de una mayor pérdida a largo plazo.

De manera conjunta, este estudio contribuye a mejorar el conocimiento sobre la evolución tras la extracción del material de osteosíntesis, favoreciendo una práctica clínica más basada en la evidencia y orientada a optimizar los resultados en los pacientes.

Desarrollo sostenible

En 2015, la ONU aprobó la Agenda 2030 para el Desarrollo Sostenible, un plan global orientado a mejorar la calidad de vida de todas las personas sin dejar a nadie atrás. Esta agenda se estructura en 17 objetivos que integran la erradicación de la pobreza con el desarrollo económico y social, abordando aspectos como la educación,

la salud, la protección social y el empleo, junto con la lucha contra el cambio climático y la protección del medio ambiente(31).

El presente estudio se alinea principalmente con el Objetivos de Desarrollo Sostenible, en especial con el **ODS 3: Salud y Bienestar**. En este sentido, la investigación contribuye a mejorar el conocimiento sobre la evolución clínica y radiológica de pacientes sometidos a extracción de material de osteosíntesis tras artrodesis vertebral, lo que puede favorecer una toma de decisiones más informada, segura y basada en evidencia en la práctica clínica.

Asimismo, este trabajo tiene implicaciones en la optimización de los procedimientos quirúrgicos y en la reducción de intervenciones innecesarias, lo que puede traducirse en una mejora de la calidad asistencial y en una disminución de riesgos para los pacientes. Esto se relaciona también con el uso eficiente de los recursos sanitarios, contribuyendo indirectamente al **ODS 12: Producción y consumo responsables**.

Finalmente, el desarrollo de investigaciones clínicas como la presente fomenta la generación de conocimiento científico y la mejora continua de las prácticas médicas, contribuyendo al **ODS 9: Industria, innovación e infraestructura**, mediante la innovación en técnicas quirúrgicas y en el manejo postoperatorio de los pacientes.

CONCLUSIÓN

Evidenciamos una tendencia a la pérdida de corrección de la curva principal en pacientes con escoliosis idiopática del adolescente intervenida mediante artrodesis posterior. Esta pérdida, aun siendo significativa estadísticamente, es una pérdida pequeña en magnitud, por lo que no es radiológicamente relevante.

En la muestra se observó un predominio de mujeres; el tipo 3 según la clasificación de Lenke fue el más prevalente y, en la gran mayoría de los casos, la curva principal fue la torácica.

Encontramos una relación entre la pérdida de corrección y la infección como causa de la extracción del material en nuestros pacientes, especialmente con la aparición de fístula. De igual modo, un mayor número de niveles vertebrales artrodesados y un mayor número de trasfusiones recibidas se relacionan con la pérdida

de corrección, factores asociados a un aumento de la complejidad quirúrgica que conlleva a su vez una mayor tasa de infección.

Otras variables como el tipo de instrumentación, tipo de injerto utilizado, o el dolor como causa que justifica la cirugía de extracción de material, no parecen tener impacto significativo.

Por otro lado, se identifica una asociación entre la pérdida de la curvatura principal y cambios en otras curvaturas en el plano coronal, pero no en el plano sagital. Esto manifiesta un comportamiento global de la alineación vertebral en plano coronal tras la retirada del material.

En conjunto, estos hallazgos sugieren que la extracción del material de osteosíntesis es un procedimiento relativamente seguro desde el punto de vista radiológico, si bien resulta fundamental una adecuada selección de pacientes y un seguimiento clínico y radiológico estrecho, especialmente en aquellos con mayor riesgo de pérdida de corrección.

Precisaríamos, además de un adecuado tamaño muestral, de más estudios para conocer la percepción individual por parte del paciente y, el impacto funcional que produce la retirada de material.

BIBLIOGRAFÍA

1. Martinez FM. Traumatología y Ortopedia para el Grado en Medicina. Elsevier España; 2015. 456 p.

2. Pantoja TS, Chamorro LM. Escoliosis en niños y adolescentes. Rev Médica Clínica Las Condes. enero de 2015;26(1):99-108.

3. Férez DJB. Impacto del ejercicio terapéutico en la progresión de la curva y en la calidad de vida de adolescentes con escoliosis idiopática: revisión bibliográfica. Fac Fisioter Univ Eur Valencia. 2025 de 2024.

4. Kurian A, Amritanand R, Paul AJ, David KS, Krishnan V, Yadav BK. Correlation Between Deformity Correction and Patient-Reported Outcomes in Adolescent Idiopathic Scoliosis. Indian Spine J. enero de 2025;8(1):51-6. doi:10.4103/isj.isj_18_24

5. Drs. Jorge Díaz J, Carolina Schröter, Ronald Schulz. Actualización de la evaluacion radiológica de la escoliosis. Cent Imagenol Hosp Clínico Univ Chile Santiago Chile Serv Traumatol Hosp Clínico Univ Chile Santiago Chile. 2009;15(3):11.

6. Álvarez Molinero M, Gálvez Koslowski S, Llopart Alcalde N, Santos Andrés JF, Aguilar Naranjo JJ. Comparación de la medición del ángulo de Cobb: tradicional versus asistida por ordenador. Rehabilitación. abril de 2011;45(2):93-8.

7. Vicente Toledo Fisioterapia. Clinica fisioterapia Vicente Toledo [Blog] [Internet]. San Vicente del Raspeig (Alicante); 2021. La fisioterapia en el tratamiento de la escoliosis. Disponible en: https://www.fisioterapiavtoledo.com/noticia/la-fisioterapia-en-el-tratamiento-de-la-escoliosis/21/

8. Egea-Gámez RM, Galán-Olleros M, González-Menocal A, González-Díaz R. ¿Cómo planifico una cirugía de escoliosis idiopática del adolescente? Sistematización de un método de planificación preoperatoria. Rev Esp Cir Ortopédica Traumatol. enero de 2024;68(1):73-85.

9. Rodríguez MLR, Herranz PG, Abelleira NP. Guía de escoliosis: escoliosis idiopática del adolescente. Rev Form Contin Soc Esp Med Adolesc. 2021;Unidad de Cirugía Ortopédica y Traumatología Infantil. Hospital Materno Infantil Teresa Herrera. Complejo Hospitalario Universitario A Coruña.

10. Cáceres E, Molina A, Llado A. Tratamiento quirúrgico de la escoliosis idiopática del adolescente. Rehabilitación. noviembre de 2009;43(6):293-8.

11. Garcia LF, Cruzeiro RP, Mendonça SLLD, Garcia EB, Gonçalves RG, Souza SVD, et al. Idiopathic scoliosis: evaluation of loss of correction in postoperative follow-up. Coluna/Columna. marzo de 2014;13(1):16-9.

12. Potter BK, Kirk KL, Shah SA, Kuklo TR. Loss of Coronal Correction Following Instrumentation Removal in Adolescent Idiopathic Scoliosis: Spine. enero de 2006;31(1):67-72.

13. Tanai R, Kawakami N, Obara T, Saito T, Baba S, Morishita K, et al. Complications and alignment change after implant removal in adolescent idiopathic scoliosis. J Spine Res. 2020;11(11):1285-90. doi:10.34371/jspineres.2020-1105.

14. Rathjen K, Wood M, McClung A, Vest Z. Clinical and Radiographic Results After Implant Removal in Idiopathic Scoliosis: Spine. septiembre de 2007;32(20):2184-8.

15. Potaczek T, Maciej Tesiorowski DZ, Jasiewicz B, Smetkowski A. Does instrumentation removal cause curve progression in patients with adolescent idiopathic scoliosis? [Internet]. diciembre de 2009. Disponible en: https://pubmed.ncbi.nlm.nih.gov/20032526/

16. GRANMO - DATARUS [Internet]. [citado 11 de abril de 2025]. Disponible en: https://www.datarus.eu/aplicaciones/granmo/

17. Mok JM, Berven SH, Diab M, Hackbarth M, Hu SS, Deviren V. Comparison of Observer Variation in Conventional and Three Digital Radiographic Methods Used in the Evaluation of Patients With Adolescent Idiopathic Scoliosis: Spine. marzo de 2008;33(6):681-6.

18. Martín Fuentes A, Ballesteros MAsso R, Bas Herida T. CursoCOT.Programa de formación en cirugía ortopédica y traumtología. [Internet]. 6.ª ed. 2022. Disponible en: https://www.cursocot.es/

19. Infante Ruiz SL, Rodríguez García J, Ríos García JJ, Fernández Torrico JM, Cano Plasencia G, Echevarría Ruiz De Vargas C. Variabilidad intra- e interobservador en la medición digital del ángulo de Cobb en la escoliosis idiopática. Rehabilitación. abril de 2016;50(2):75-80.

20. Han Jo Kim, Marinus de Kleuver, Keith Luk. Lenke classification. Surgery reference [Internet]. 2013. Disponible en: https://surgeryreference.aofoundation.org/spine/deformities/adolescent-idiopathic-scoliosis/further-reading/lenke-classification

21. Perera Martínez S. Estudio radiológico de la escoliosis. Ocronos. enero de 2021;IV(1):24.

22. The jamovi project (2024). jamovi. (Version 2.6) [Computer Software]. Retrieved from https://www.jamovi.org.

23. BOE-A-2007-12945 Ley 14/2007, de 3 de julio, de Investigación biomédica. [Internet]. [citado 11 de abril de 2025]. Disponible en: https://www.boe.es/eli/es/l/2007/07/03/14

24. BOE-A-2018-16673 Ley Orgánica 3/2018, de 5 de diciembre, de Protección de Datos Personales y garantía de los derechos digitales. [Internet]. [citado 11 de abril de 2025]. Disponible en: https://www.boe.es/eli/es/lo/2018/12/05/3

25. BOE-A-2002-22188 Ley 41/2002, de 14 de noviembre, básica reguladora de la autonomía del paciente y de derechos y obligaciones en materia de información y documentación clínica. [Internet]. [citado 11 de abril de 2025]. Disponible en: https://www.boe.es/eli/es/l/2002/11/14/41

26. Abola MV, Hardesty CK, Knapik DM, Poe-Kochert C, Son-Hing JP, Thompson GH. Incidence of complete spinal instrumentation removal following surgery for spinal deformity: a 22-year single institution study. J Pediatr Orthop B. julio de 2019;28(4):380-4.

27. Yamauchi I, Nakashima H, Ito S, Segi N, Ouchida J, Morita Y, et al. Outcomes following instrumentation removal after posterior corrective fixation in adolescent idiopathic scoliosis. Eur Spine J. febrero de 2025;34(2):635-42.

28. Gómez-Rice A, Núñez-García A, Sánchez-Mariscal F, Álvarez-González P, Zúñiga-Gómez L, Pizones-Arce J, et al. Correlación de resultados clínicos y perfil sagital en escoliosis del adulto. Valor del ángulo espinosacro y del ángulo de inclinación del raquis. Rev Esp Cir Ortopédica Traumatol. noviembre de 2012;56(6):426-31.

29. Aoude A, Nooh A, Fortin M, Aldebeyan S, Jarzem P, Ouellet J, et al. Incidence, Predictors, and Postoperative Complications of Blood Transfusion in Thoracic and Lumbar Fusion Surgery: Glob Spine J. diciembre de 2016;6(8):756-64.

30. Yew AY, Hoffman H, Li C, McBride DQ, Holly LT, Lu DC. Quantitative Data-driven Utilization of Hematologic Labs Following Lumbar Fusion. J Spinal Disord Tech. mayo de 2015;28(4):E231-6.

31. United Nations Department of Economic and Social Affairs. Informe de los Objetivos de Desarrollo Sostenible 2023: Edición especial [Internet]. United Nations; 2023 [citado 16 de abril de 2026]. (Informe de los Objetivos de Desarrollo Sostenible). Disponible en: https://www.unilibrary.org/content/books/9789210024938.

ANEXOS

ANEXO 1.
Tabla variables categorizadas y definidas.

Variables	Categorías/unidad de medida	Definición
Variable principal		
Pérdida de corrección de la curva principal tras la cirugía de retirada de material de osteosíntesis.	Cuantitativa discreta: grados	Diferencia entre los grados de la curva principal tras la cirugía de extracción del material de osteosíntesis y los grados previos al año de la colocación de estos.
Variables secundarias		
Sociodemográficas		
Edad	Cuantitativa discreta: años	Años cumplidos
Sexo	Cualitativa dicotómica: - Hombre/mujer	Hombre/Mujer
Clínicas preoperatorias		
Tipo de curva de escoliosis	Cualitativa nominal: - Tipo 1 - Tipo 2 - Tipo 3 - Tipo 4 - Tipo 5 - Tipo 6	Tipos de curva de escoliosis según la clasificación de Lenke
Curva principal	Cualitativa nominal: - Torácica - Toracolumbar - Lumbar	Curvatura con mayor desviación en función de los grados medidos.
Quirúrgicas		
Complicaciones intraoperatorias.	Cualitativa dicotómica: - Sí/no	Presencia o no de complicaciones durante la artrodesis.
Tipo de instrumental utilizado.	Cualitativa nominal: - Isola	Tipo de instrumental con el que se realizó la artrodesis.

	- CD - Legacy - Otras	
Tiempo de duración de la artrodesis.	Cuantitativa continua: horas	Duración de la cirugía para la artrodesis.
Tipo de injerto.	Cualitativa nominal: - Cresta ilíaca. - Injerto local. - Aloinjerto. - Costilla.	Tipo de injerto que se utilizó para la artrodesis vertebral.
Concentrados de hematíes.	Cuantitativa discreta: número de concentrados.	Número de concentrados requeridos durante la cirugía y postoperatorio.
Niveles vertebrales fusionados en artrodesis.	Cuantitativa discreta: número de vértebras artrodesadas.	Número de vértebras sometidas a artrodesis.
Relacionadas con la EMO		
Motivo de EMO	Cualitativa nominal: - Infección. - Fallo implante. - Protrusión dolorosa.	Motivo por el que se sometieron a la extracción del material de osteosíntesis.
Fístula	Cualitativa dicotómica - Si/no	Presencia de fístula o no.
Microorganismo	Cualitativa dicotómica - Sí/no	Aislamiento de algún microorganismo causante de infección o no.
Tipo de microorganismo aislado	Cuantitativa nominal: - *Staphylococcus epidermidis.* - *Cutibacterium acnés.* - Ambos.	Identificación del microorganismo aislado.
Tiempo total de seguimiento.	Cuantitativa discreta: número de meses	Tiempo en meses desde la artrodesis hasta el final del seguimiento.

Tiempo hasta EMO	Cuantitativa discreta: número de meses	Tiempo en meses desde artrodesis hasta extracción del material de osteosíntesis.
Tiempo desde EMO hasta fin del seguimiento.	Cuantitativa discreta: número de meses	Tiempo en meses desde la extracción del material de osteosíntesis hasta el final del seguimiento.
Radiológicas		
Cobb torácica proximal.	Cuantitativa discreta: grados	Diferencia entre los grados de la curvatura torácica proximal tras la cirugía de extracción del material de osteosíntesis y los grados previos al año de la colocación de estos.
Cobb torácica.	Cuantitativa discreta: grados	Diferencia entre los grados de la curvatura torácica tras la cirugía de extracción del material de osteosíntesis y los grados previos al año de la colocación de estos.
Cobb lumbar.	Cuantitativa discreta: grados	Diferencia entre los grados de la curvatura lumbar tras la cirugía de extracción del material de osteosíntesis y los grados previos al año de la colocación de estos.
Equilibrio plano coronal.	Cuantitativa discreta: centímetros	Desplazamiento en centímetros desde el equilibrio registrado al año de la artrodesis y tras la EMO.
Cobb torácica proximal sagital (T2-T5).	Cuantitativa discreta: grados	Diferencia entre los grados de la curvatura en plano sagital desde T2 hasta T5 tras la cirugía de extracción del material de osteosíntesis y los grados previos al año de la colocación de estos.
Cobb torácica sagital (T5-T12).	Cuantitativa discreta: grados	Diferencia entre los grados de la curvatura en plano sagital desde T5 hasta T12 tras la cirugía de extracción del material de osteosíntesis y los grados previos al año de la colocación de estos.

Cobb lumbar sagital (T12-S1).	Cuantitativa discreta: grados	Diferencia entre los grados de la curvatura en plano sagital desde T12 hasta S1 tras la cirugía de extracción del material de osteosíntesis y los grados previos al año de la colocación de estos.
Cobb charnela toracolumbar sagital (T10-L2).	Cuantitativa discreta: grados	Diferencia entre los grados de la curvatura en plano sagital desde T10 hasta L2 tras la cirugía de extracción del material de osteosíntesis y los grados previos al año de la colocación de estos.
Balance plano sagital	Cuantitativa discreta: centímetros	Desplazamiento en centímetros desde el balance registrado al año de la artrodesis y tras la EMO.

ANEXO 2.
Resolución positiva CEiM.

Hospital Universitario de Getafe
SaludMadrid

INFORME DEL COMITÉ DE ÉTICA DE LA INVESTIGACIÓN CON MEDICAMENTOS (CEIm) DEL HOSPITAL UNIVERSITARIO DE GETAFE

D. Óscar Peñuelas Rodríguez, Presidente del Comité de Ética de la Investigación con Medicamentos (CEIm) del Hospital Universitario de Getafe

CERTIFICA:

Que ha sido revisada la documentación presentada por la Investigadora Principal Dña. Aitana Alonso Aguilar, alumna de la Facultad de Medicina de la Universidad Europea de Madrid, en la que se incluyen los cambios solicitados en el informe favorable condicionado, emitido por el CEIm de este Hospital, en la reunión que tuvo lugar el día jueves, 10 de julio de 2025 (A07/25), en relación a la evaluación del Trabajo fin de Grado titulado: **"Evaluación de la pérdida de corrección de la curvatura patológica tras la retirada del material de osteosíntesis en pacientes con escoliosis idiopática del adolescente".**

- **Protocolo:** *Versión 2.0, 03/07/2025*

Y considera que:

- Se cumplen los requisitos necesarios de idoneidad del Protocolo en relación con los objetivos del estudio y están justificados los riesgos y molestias previsibles para el sujeto.
- La capacidad del investigador y los medios disponibles son adecuados para llevar a cabo el estudio.
- El alcance de las compensaciones económicas previstas no interfiere con el respeto de los postulados éticos.

Por ello, este Comité emite **Informe Favorable** sobre la realización de dicho Trabajo fin de Grado a, Dña. Aitana Alonso Aguilar, alumna del Grado de Medicina de la Universidad Europea de Madrid, como Investigadora Principal y cuyo tutor es el Dr. Segundo José Sánchez, del Servicio de Cirugía Ortopédica y Traumatología de nuestro centro.

Lo que firmo en Getafe, a 18 de noviembre de 2025.

CEImTFG08/25 (TFG_CEIM_25/08)

ANEXO 3.
Declaración sobre el uso de *ChatGPT* y herramientas de la inteligencia artificial (IA).

Declaración sobre el uso de ChatGPT y herramientas de IA.

Yo, Aitana Alonso Aguilar, estudiante del Grado en Medicina, y autora del Trabajo Fin de Grado titulado: "Evaluación de la pérdida de corrección de la curva patológica principal tras la retirada del material de osteosíntesis en pacientes con escoliosis idiopática del adolescente", declaro que:

1. Uso no permitido:

- No he utilizado ChatGPT ni otras herramientas de inteligencia artificial para realizar análisis estadísticos, procesar datos, ni para elaborar de forma automática el contenido principal del Protocolo.
- El diseño metodológico, la recogida y análisis de los datos, así como la redacción científica del trabajo, son fruto de mi propio esfuerzo académico.

2. Uso permitido:

Reconozco que he podido emplear ChatGPT y/o herramientas similares exclusivamente como apoyo en:

- Mejora de la redacción y claridad del texto.
- Resolución de dudas conceptuales o terminológicas.

3. Responsabilidad académica:

- Soy plenamente responsable de todo el contenido de este Trabajo Fin de Grado.
- Garantizo que las ideas, aquí presentados reflejan mi propio trabajo, y que cualquier recurso bibliográfico utilizado ha sido adecuadamente citado siguiendo las normas de la universidad.

En Madrid, a 30 de abril de 2026.